



Myeloma
Australia

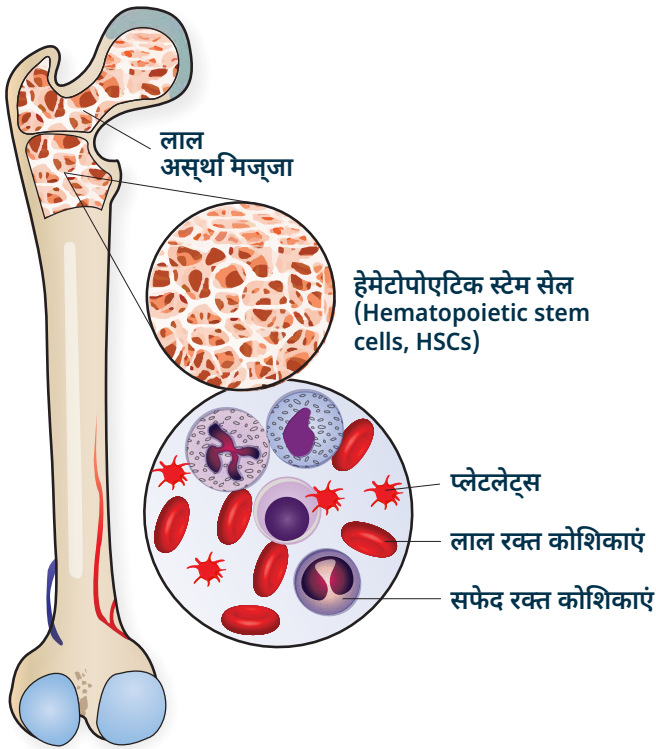
MYELOMA क्या होता है

Myeloma को समझना

Myeloma क्या होता है

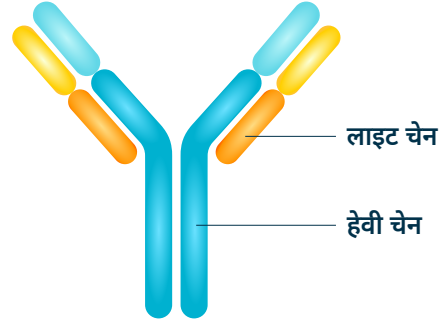
Myeloma, जिसे मल्टीपल Myeloma के नाम से भी जाना जाता है, प्लाज्मा कोशिकाओं से उत्पन्न होने वाला एक प्रकार का रक्त कैंसर है, जो आमतौर पर अस्थि मज्जा में पाई जाती है।

अस्थि मज्जा स्पंज जैसी दिखने वाली सामग्री है जो शरीर में बड़ी हड्डियों के केंद्र में पाई जाती है (चित्र 1 देखें)। साथ ही प्लाज्मा कोशिकाओं का आवास होने के नाते, अस्थि मज्जा रक्त कोशिका के उत्पादन (लाल रक्त कोशिकाओं, सफेद रक्त कोशिकाओं और प्लेटलेट्स) का केंद्र है।



चित्र 1. अस्थि मज्जा लाल कोशिकाओं, सफेद कोशिकाओं और प्लेटलेट्स का उत्पादन करती है

प्लाज्मा कोशिकाएं हमारी प्रतिरक्षा प्रणाली का हिस्सा बनती हैं और संक्रमण से लड़ने में मदद करने के लिए विभिन्न एंटीबॉडी (जिसे इम्युनोग्लोबुलिन भी कहा जाता है) का उत्पादन करती हैं। Myeloma में, कैंसरयुक्त प्लाज्मा कोशिकाएं केवल एक प्रकार के इम्युनोग्लोबुलिन का उत्पादन करती हैं, और इसे मोनोक्लोनल (monoclonal, एम) प्रोटीन या पैराप्रोटीन कहा जाता है। यह अक्सर रक्त में इस पैराप्रोटीन की माप के माध्यम से होता है कि Myeloma का निदान और निगरानी की जाती है।



चित्र 2. इम्युनोग्लोबुलिन और प्लेटलेट्स का उत्पादन करती है

प्रत्येक इम्युनोग्लोबुलिन एक विशिष्ट संरचना से बना होता है जिसमें दो हैवी चेन (भारी श्रृंखलाएं) और दो लाइट चेन (हल्की श्रृंखलाएं) होती हैं जी, ए, डी, ई और एम अक्षरों द्वारा निरूपित पांच संभावित प्रकार की हैवी चेन हैं।

ग्रीक अक्षरों, कप्पा (**κ**) और लैम्ब्डा (**λ**) द्वारा निरूपित दो संभावित प्रकार की लाइट चेन हैं।

Myeloma के विभिन्न प्रकार और उपप्रकार Myeloma के कोशिका द्वारा उत्पादित पैराप्रोटीन के प्रकार पर आधारित होते हैं, उदाहरण के लिए, **IgG कप्पा** या **IgG लैम्ब्डा** Myeloma. कुछ मामलों में केवल असामान्य लाइट चेन उत्पन्न होती हैं - इसे **लाइट चेन** Myeloma कहा जाता है। बहुत कम मामलों में, मापने के लिए बहुत कम या कोई पैराप्रोटीन नहीं होगा। इसे **नॉन सीक्रेटरी (गैर-सावी) Myeloma** कहा जाता है।

Myeloma को अक्सर एक बहुत ही व्यक्तिगत बीमारी के रूप में वर्णित किया जाता है; जिस तरह से प्रभावित लोग लक्षणों का अनुभव करते हैं और जिस तरह से वे उपचार के प्रति प्रतिक्रिया करते हैं, दोनों के संदर्भ में, जिनमें से सभी बहुत भिन्न हो सकते हैं। इनमें से कुछ भिन्नता Myeloma के विभिन्न प्रकारों और उपप्रकारों के कारण है।

कुछ मामलों में, Myeloma कोशिकाएं हड्डी या ऊतक निर्माण में एकत्रित हो सकती हैं, जिसे प्लाज्मोसेटोमा के नाम से जाना जाता है। यह Myeloma की अन्य विशेषताओं के साथ या अपने आप हो सकता है जिसे सॉलिटरी प्लाज्मोसेटोमा कहा जाता है।

Myeloma के लक्षण क्या होते हैं?

Myeloma के कई संकेत और लक्षण होते हैं। निदान किए जाने से पहले कुछ समय के लिए अक्सर इन लक्षणों को गलती से अन्य बीमारी समझा जाता है। Myeloma के कुछ अधिक सामान्य संकेत और लक्षण हैं:

- हड्डी टूटने से दर्द
- आवर्तक संक्रमण
- कम लाल रक्त कोशिकाएं (एनीमिया)
- लगातार थकान
- बढ़ा हुआ कैल्शियम
- गुरदे की कार्यक्षमता का कम होना
- परविरतति संवेदना (पेरिफेरल न्यूरोपैथी)

Myeloma का निदान और निगरानी कैसे की जाती है?

रक्त और मूत्र के परीक्षण

रक्त और मूत्र के परीक्षणों का उपयोग करके पैराप्रोटीन का पता लगाया जाता है और उसकी निगरानी की जाती है। पैराप्रोटीन स्तर में कमी इंगित करती है कि Myeloma पर उपचार का असर पड़ रहा है। आपका चिकित्सक नियमित रूप से आपकी पूर्ण रक्त गणना (हीमोग्लोबिन, सफेद रक्त कोशिकाओं और प्लेटलेट्स), किडनी के कार्य और इलेक्ट्रोलाइट्स की निगरानी करेगा ताकि यह सुनिश्चित किया जा सके कि पैराप्रोटीन की उपस्थिति या उपचार के दुष्प्रभाव शरीर में कहीं और असंतुलन पैदा नहीं कर रहे हैं।

अस्थि मज्जा एस्पिरेट और ट्रेफिन

क्योंकि Myeloma कोशिकाएं अस्थि मज्जा में स्थित होती हैं, Myeloma के निदान की पुष्टि करने के लिए अस्थि मज्जा के अंदर देखना आवश्यक है। इसका उपयोग यह पुष्टि करने के लिए भी किया जा सकता है कि कब Myeloma वापस आ गया है और नए उपचार की आवश्यकता है। इस प्रक्रिया में स्थानीय अनेस्थेटिक के तहत श्रोणि की

हड्डी में सुई डालना और अस्थि मज्जा का एक नमूना निकालना शामिल है जिसकी माइक्रोस्कोप के तहत जांच की जाएगी। यह Myeloma के कोशिकाओं के प्रतिशत को मापने और अनुवांशिक उत्परिवर्तनों के परीक्षण के लिए है। यह जानकारी तब उपचार के बारे में निर्णय लेने में सहायता कर सकती है।

स्कैन

Myeloma के कोशिकाएं हड्डियों (प्लाज्मेसीटोमास) में एकत्रित हो सकती हैं जिससे दर्द और फ्रैक्चर हो सकता है। कुछ मामलों में, अंगों या अन्य कोमल ऊतकों में कंकाल के बाहर प्लाज्मेसीटोमास हो सकता है। नतीजतन, निदान पर किसी भी प्रभावित क्षेत्रों की जांच के लिए कंप्यूटरीकृत टोमोग्राफी (Computed tomography, CT) स्कैन या चुंबकीय प्रतिध्वनि इमेजिंग (Magnetic resonance imaging, MRI) जैसी स्कैनिंग तकनीकों का उपयोग करना आवश्यक है, और अन्य समय में बीमारी के दौरान, जहां आवश्यक हो।

Myeloma के लक्षण क्या होते हैं

हालांकि वर्तमान में Myeloma का कोई इलाज नहीं है, रोग को नियंत्रित करने के लिए कई उपचार विकल्प उपलब्ध हैं। उपचार के नियमों में अक्सर अधिकतम प्रतिक्रिया प्राप्त करने के लिए डिजाइन की गई विभिन्न दवाओं का संयोजन शामिल होता है। इनमें शामिल हो सकते हैं:

- एक Myeloma-विशिष्ट लक्षित चिकित्सा;
- कीमोथेरेपी; और
- स्टेरॉयड

ये दवाएं या तो अंतःशिरा (एक नस में दी जाती हैं), चमड़े के नीचे (त्वचा के नीचे दी गई) या टैबलेट के रूप में ली जा सकती हैं। कुछ मामलों में, Myeloma के इलाज के लिए आपके स्वयं के स्टेम सेल या सीएआर टी सेल चिकित्सा का

उपयोग करके स्टेम सेल प्रत्यारोपण का उपयोग किया जा सकता है। आपको उपचार के विकल्प के रूप में चिकित्सीय परीक्षण का प्रस्ताव भी दिया जा सकता है। आपके लिए सर्वोत्तम उपचार विकल्पों के बारे में अपने चिकित्सक से बात करें।



Myeloma का निदान भ्रम और चिंता पैदा कर सकता है। Myeloma Australia आपकी सहायता के लिए यहां है। आप हमारी 1800 693 566 टेलीफोन सपोर्ट लाइन पर एक दुभाषिण के माध्यम से हमारी Myeloma सपोर्ट नर्सों में से एक से बात कर सकते हैं। कॉल करने के लिए समय की व्यवस्था करने के लिए कृपया **1800 693 566** या nurses@myeloma.org.au पर संपर्क करें

इस तथ्य पत्रक की जानकारी का उद्देश्य चिकित्सा देखभाल या चिकित्सक की सलाह को प्रतिस्थापित करना नहीं है। निदान और उपचार के संबंध में एक चिकित्सक से हमेशा सलाह ली जानी चाहिए।

संदर्भ: Myeloma Australia (2022) Myeloma क्या होता है। यहां उपलब्ध है: <https://myeloma.org.au/what-is-myeloma/> (08/02/2023 को एक्सेस किया गया)। Pfizer Australia Pty Limited सिडनी, ऑस्ट्रेलिया द्वारा प्रायोजित। www.pfizer.com.au. PP-UNP-AUS-0287 04/23



1800 MYELOMA (1800 693 566)



nurses@myeloma.org.au



**Myeloma
Australia**